

Dra. Sandra Jacqueline Narváez Castellanos,¹
Dr. Fernando Martín Biasotti

Pseudotumor orbitario, un diagnóstico difícil. Correlación clínica, radiológica y patológica

RESUMEN

Introducción: Es la tercera patología más común de la órbita después de la orbitopatía tiroidea y de las enfermedades linfoproliferativas.⁹ Constituye un diagnóstico diferencial en las inflamaciones orbitarias y por ello es importante conocerlo. Sus causas y mecanismos aún no están bien dilucidadas. En las últimas décadas se ha logrado entender de mejor forma la entidad clínica, ayudado por la mejoría de las técnicas de imagen, inmunopatogenia y moleculares.⁴

Objetivo: Mejorar la precisión diagnóstica de pseudotumor orbitario con el análisis de datos clínico-radiológicos de casos comprobados por histopatología.

Material y métodos: Se realizó estudio retrospectivo de 12 pacientes registrados con el diagnóstico de "pseudotumor inflamatorio orbitario" (PIO) en el Servicio de Radiología e Imagen del Instituto de Oftalmología

Conde de Valenciana en el periodo de enero de 2007 a septiembre de 2008. Del total sólo se incluyó a seis pacientes que contaban con comprobación patológica de la enfermedad. Se analizaron los hallazgos y diagnósticos clínico-radiológicos previos a la biopsia.

Resultados: Seis de los seis pacientes tuvieron diagnóstico radiológico y patológico de PIO; cabe mencionar que en uno de los seis pacientes el diagnóstico radiológico fue linfoma vs. pseudotumor inflamatorio. Hallazgos radiológicos: Seis pacientes mostraron aumento de volumen de la glándula lagrimal (en uno fue bilateral), cinco tenían proptosis, cinco presentaban afectación de los músculos extraoculares, en tres había cambios en la densidad de la grasa orbitaria, tres tenían compromiso intraconal y dos extraconal y en dos se observó afectación del nervio óptico. Los diagnósticos clínicos previos a la TC de los seis pacientes fueron: Un PIO, tres tumor orbitario, uno tumor de

glándula lagrimal y celulitis y el restante no tenía diagnóstico asentado en el expediente. Hallazgos clínicos: Seis presentaban edema palpebral, en cuatro se palpó tumor en la glándula lagrimal (en uno era bilateral), en cuatro se observó la conjuntiva hiperémica, tres mostraron proptosis (uno bilateral), tres tenían movilidad ocular limitada, la agudeza visual estaba comprometida de forma importante en cuatro pacientes y sólo un refirió dolor ocular con y sin palpación.

Conclusión: El PIO clínicamente puede representar un dilema diagnóstico, sin embargo la TC computada (TC) es un método que, en correlación con los datos clínicos, demostró tener un valor altamente específico para la evaluación y diagnóstico de esta patología.

Palabras clave: Pseudotumor orbitario, glándula lagrimal, proptosis, edema palpebral.

continúa en la pág. 258

¹Del Instituto de Oftalmología "Conde de Valenciana". Chimalpopoca No. 14. Col Obrera, México, D.F.

Copias (copies): Dra. Sandra Jacqueline Narváez Castellanos E-mail: nasaja5@yahoo.com.mx

Introducción

El PIO es también conocido como inflamación inespecífica de la órbita, fue descrito por primera vez en 1905 por Hichsfeld como una masa que simulaba una

neoplasia, pero histológicamente se trataba de un proceso inflamatorio.

Actualmente se define como un proceso inflamatorio benigno no específico de la región orbitaria, sin evidencia de enfermedad local o sistémica.¹⁻⁵

Es la tercera patología más común de la órbita después de la orbitopatía tiroidea y de las enfermedades linfoproliferativas.⁶

ABSTRACT

Introduction: It is the third more common pathology of eye orbit after thyroid orbitopathy (thyroid eye disease) and of lymphoproliferative disorders. Considered as a differential diagnosis in the orbital inflammations, it is worth to know about it. Causes and mechanisms are not yet well elucidated. Over the last decade, clinical entity has been better understood, assisted by imaging, immunopathogeny and molecular techniques.

Objective: Improving orbital pseudo tumor's diagnostic precision with the analysis of clinico-radiological data of cases proven by histopathology.

Material and methods: Retrospective study of 12 patients classified with "inflammatory orbital pseudo tumor's diagnosis" (IOP) in the Radiology and Imaging Service of the Ophthalmology

Institute (Instituto de Oftalmología Conde de Valenciana) in the period from January 2007 to September 2008. From the total, only six patients with pathological prove of the disease were included. Clinico-radiological findings and diagnosis prior to biopsy were analyzed.

Results: Six of the six patients had radiological and pathological IOP'S diagnosis. It is worth mentioning than in one of the six patients the radiological diagnosis was lymphoma vs. inflammatory pseudotumor. Radiological findings: Six patients showed lacrimal gland volume increase (in one patient, it was bilateral), five had proptosis, five showed extra-ocular muscles affectation, in three patients there were changes in the orbital grease density, three had intraconal visual compromise, two extraconal compromise and in two patients there was optic nerve affectation. Prior CT clinical diagnoses of the six patients were: One IOP, three with

orbital tumor, one with lacrimal gland tumor and cellulites and the remainder did not have diagnosis written down in the file. Clinical findings: Six showed palpebral edema, in four we felt a tumor in the lacrimal gland (in one of them it was bilateral), in four we observed hyperemic bulbar, three showed proptosis (one was bilateral), three had ocular limited mobility, visual sharpness was importantly engaged in four patients and only one referred ocular pain with and without palpation.

Conclusion: IOP can clinically represent a diagnostic dilemma; however the computed CT is a method that correlated with clinical data proved to have a highly specific value for the evaluation and diagnosis of this pathology.

Key words: Orbital Pseudotumor, lacrimal gland, proptosis, palpebral edema.

La etiología exacta de esta enfermedad aún no es conocida; sin embargo, la infección o un proceso inmune se han postulado como posibles factores desencadenantes.

Es un diagnóstico clínico de exclusión que es aplicado a la inflamación orbitaria después de descartar una neoplasia o un proceso infeccioso o sistémico.⁵

La gama de características clínicas, radiológicas y patológicas de esta enfermedad son muy variables, van desde un proceso difuso hasta una enfermedad focal específica de los tejidos orbitarios, como la glándula lagrimal, músculos extraoculares y grasa orbitaria.

La incidencia de la enfermedad no es conocida, ya que es difícil de evaluar por la diversidad de las manifestaciones y la falta de aceptación universal de la definición de esta enfermedad como entidad.^{4,5}

Tiene predilección por el sexo femenino, se presenta principalmente en la edad media de la vida, sin embargo, puede encontrarse en todas las edades y no tiene asociación racial ni familiar.^{4,6}

Esta patología típicamente se inicia con dolor súbito, edema y proptosis, que va a variar dependiendo de la localización específica, grado de inflamación, fibrosis y efecto de masa. Ptosis, quemosis, "ojo rojo", epifora, disfunción de la motilidad y neuropatía óptica también pueden estar presentes. Restricción, compresión y destrucción de los tejidos blandos de la órbita van a estar presentes en el marco de escleritis extensa. La unilateralidad es típica, ya que la bilateralidad es poco común. La sintomatología generalmente se presenta en horas o en días (pseudotumor agudo). En la minoría de los pacientes aparece por semanas (pseudotumor subagudo) o se presenta de forma insidiosa durante un periodo de meses (pseudotumor crónico). Se ha reportado la relación de la presentación de la enfermedad con las estaciones del año, con exacerbación o recurrencia de los síntomas en los meses calurosos. Otro punto importante es la excelente respuesta a la terapia esteroidea, que se puede observar a las 12 h de iniciada.^{4,6-9}

Histológicamente varía desde células polimorfonucleares y fibrosis con una matriz de tejido de granulación, eosinófilos, células plasmáticas, histiocitos, folículos linfoides con centros germinales y linfocitos. Se ha reportado que los pseudotumores linfocíticos o la presencia de linfoblastos difusos ocultan un linfoma maligno, así como, todos aquellos resistentes a corticoterapia.⁶

La TC es el método de diagnóstico principal en estos procesos, incluso superior a la Resonancia Magnética, ya que nos permite hacer un diagnóstico de densidades, morfológico y de localización, al mismo tiempo que nos abre camino para realizar un nuevo intento de clasificación. Para el mejor entendimiento del cuadro clínico, y los hallazgos radiológicos se clasifica según el área anatómica afectada en: miosítica, lagrimal, anterior, apical y difusa.^{7,6,11}

Miosítica

El cuadro clínico que presentan estos pacientes es dolor con los movimientos oculares, diplopía, proptosis, edema palpebral, quemosis conjuntival, inflamación del músculo afectado y puede ser bilateral. Los hallazgos topográficos son engrosamiento de los músculos extraoculares, afectación tendinosa, bordes irregulares y/o desflecados en el o los músculos afectados, infiltración y obliteración de la grasa orbitaria y arqueamiento del borde interno del vientre muscular, que forma un escalón al pasar detrás del globo ocular. La entidad patológica con la que se debe hacer el diagnóstico diferencial es con la orbitopatía tiroidea.

Adenitis lagrimal

Clínicamente se caracteriza por dolor, sensibilidad e inyección en el cuadrante temporal superior de la órbita y del fórnix conjuntival, palpación dolorosa de la glándula, deformación en "S" del párpado y proptosis con desplazamiento inferior y nasal del globo ocular. En la TC se observa aumento de tamaño de la glándula lagrimal, sus contornos suelen ser irregulares y presenta reforzamiento con el medio de contraste intravenoso.

Se realiza diagnóstico diferencial con adenitis lagrimal viral o bacteriana, rotura de quiste dermoide en la región de la glándula lagrimal, sarcoidosis, enfermedad de Sjögren, trastornos linfoproliferativos, quistes y neoplasias de esta región. Debido a la incidencia y variedad de patologías que pueden afectar la glándula lagrimal, es necesaria la biopsia para el diagnóstico definitivo.

Inflamación orbitaria anterior

Este tipo afecta al globo y órbita anterior. A la exploración física presentan dolor, proptosis, edema palpebral, disminución de la visión, uveítis, escleritenonitis, papilitis y desprendimiento exudativo de retina. En la

TC hay infiltración orbitaria irregular localizada en forma anterior adyacente al ojo, engrosamiento escleral y coroideo que puede extenderse hasta la unión del globo ocular con el nervio óptico y todo ello realza con el medio de contraste. Los diagnósticos diferenciales de la inflamación orbitaria anterior inespecífica son celulitis orbitaria, rotura de un quiste dermoide, hemorragia dentro de una lesión vascular, rhabdomioma e infiltración leucémica.

Apical

Cuando hay afectación apical los pacientes tienen dolor, proptosis mínima y oftalmoplejía dolorosa. En la TC se observa infiltración irregular en el vértice de la órbita con extensión de la parte posterior de los músculos extraoculares o del nervio óptico. La sarcoidosis y los procesos granulomatosos son diagnósticos que por TC computada son semejantes.

Difusa

El cuadro clínico de este tipo de afectación es similar al que se presenta en la inflamación orbitaria anterior, agregándose compromiso muscular y neurosensible. En los hallazgos tomográficos encontramos afectación de toda la órbita con respeto de los bordes del globo ocular y ausencia de erosión ósea. Es indiferenciable del linfoma aunque también debemos descartar hemangioma cavernoso, meningioma de la vaina del nervio óptico, schwannoma orbitario y metástasis.^{4,5,7,11}

En relación con el tratamiento, la respuesta a los corticoides a altas dosis (Prednisona: 1 mg/kg peso/día) es buena, con evolución favorable en la mayoría de los casos. Si bien hay casos de resolución espontánea, también un pequeño porcentaje no responde a la corticoterapia, teniendo que aplicar radioterapia (2000-2500 rads) o incluso inmunosupresores.

Si bien algunos autores afirman que la buena respuesta a los corticoides a los pocos días del comienzo del tratamiento es una evidencia diagnóstica de pseudotumor orbitario, es de destacar que también otros procesos, incluyendo tumores malignos, entre ellos, pueden responder favorablemente de forma temporal a la administración de los mismos. Por tanto la biopsia es fundamental y necesaria para el diagnóstico exacto de pseudotumor orbitario.^{1,3-6}

Material y métodos

Se realizó el estudio retrospectivo de doce pacientes registrados con el diagnóstico tomográfico de PIO en el Servicio de Radiología e Imagen del Instituto de Oftalmología Conde de Valenciana en el periodo de enero del 2007 a septiembre de 2008.

Se incluyeron sólo aquellos pacientes que contaban con expediente en el Instituto de Oftalmología Conde de Valencia con diagnóstico tomográfico de PIO y con

estudio patológico. De los 12 pacientes sólo seis cumplieron con los criterios de inclusión.

Los hallazgos radiológicos de estos pacientes para su análisis, se obtuvieron de los reportes radiológicos que se archivan en el Servicio de Radiología e Imagen y en cuatro de los seis pacientes se contaba incluso con las imágenes de TC.

Para obtener los datos clínicos se revisaron los expedientes oftalmológicos en la red del Hospital.

Los resultados de las biopsias se obtuvieron del libro de registros diagnósticos en el Servicio de Patología. Finalmente con los datos obtenidos se realizó la correlación clínico-radiológica y patológica.

Resultados

Seis de los seis pacientes tuvieron diagnóstico radiológico y patológico de PIO; cabe mencionar que en uno de los seis pacientes el diagnóstico radiológico fue linfoma vs. pseudotumor inflamatorio, en éste el planteamiento de ambos diagnósticos fue dado por la afectación de ambas glándulas lagrimales e inserciones musculares de los rectos laterales (poco frecuente en el pseudotumor que es comúnmente unilateral), sin

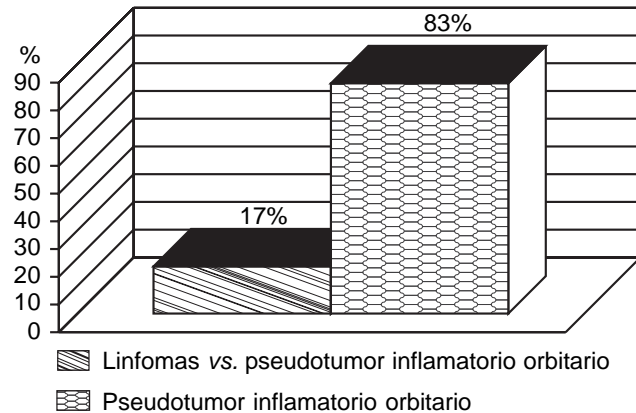


Figura 1. Diagnóstico radiológico.

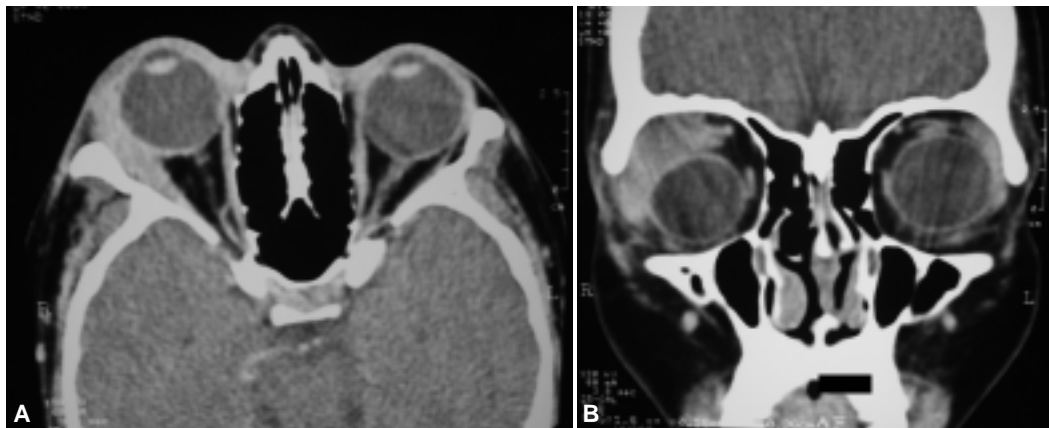


Figura 3. (A y B) En la órbita derecha se ve aumento de volumen de la glándula lagrimal que produce proptosis, desplazamiento medial del globo ocular y compromete la inserción del recto lateral.

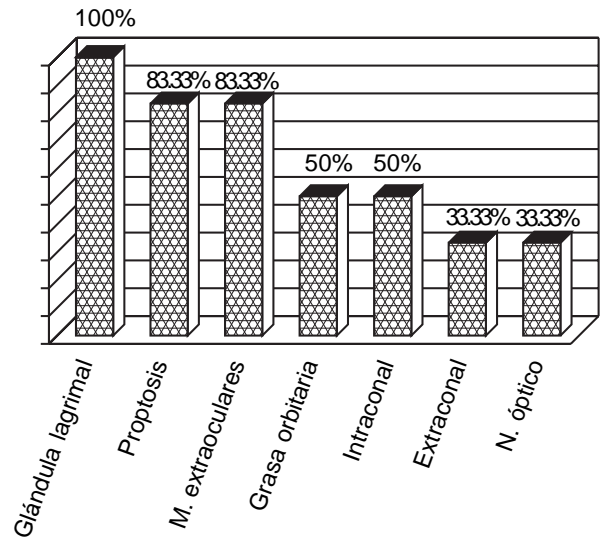


Figura 2. Hallazgos radiológicos.

embargo, la manifestación clínica de edema palpebral y dolor (signos que no se presentan en linfoma que es indoloro) nos sometieron al dilema para la precisión diagnóstica. El resto de pacientes radiológicamente tuvieron afectación difusa de la órbita (Figura 1).

Hallazgos radiológicos (Figura 2): Seis pacientes mostraron aumento de volumen de la glándula lagrimal (Figura 3) que en uno de los casos fue bilateral (Figura 4); las cuales reforzaron de forma moderada con el contraste intravenoso y no producían erosión ni remodelación ósea. Cinco tenían proptosis (Figura 5). Cinco presentaban afectación de los músculos extraoculares, uno de los paciente tenía engrosamiento de todos los músculos, dos de ellos presentaban engrosamiento de un solo músculo (Figura 6) y en los dos restantes todos los músculos extraoculares no podían distinguirse del tejido con densidad de tejidos blandos mal definido localizado en el espacio intra y extraconal (Figura 7), en tres había aumento en la densidad de la grasa orbitaria, tres tenían compromi-

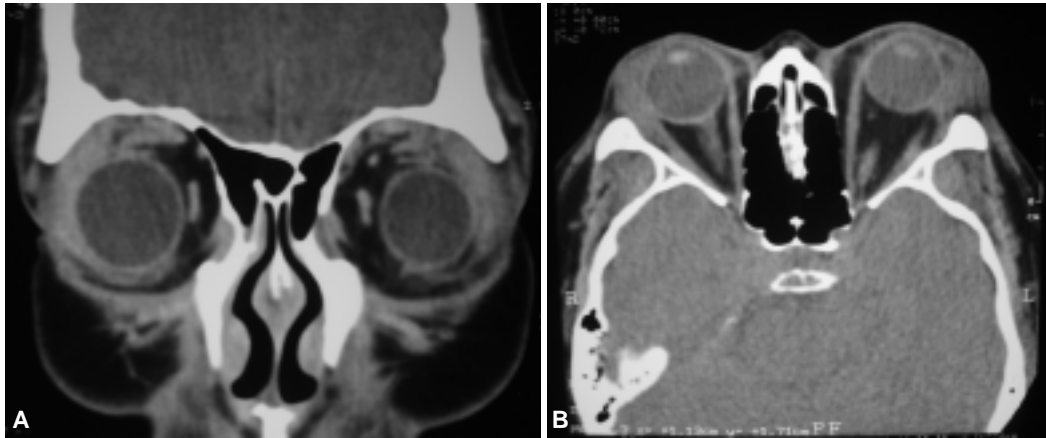


Figura 4. (A y B) Paciente de 36 años de edad que presenta inflamación dolorosa de ambos párpados con sospecha clínica de linfoma orbitario. En ambas imágenes vemos aumento de volumen de las glándulas lagrimales. Con el estudio patológico resultó pseudotumor inflamatorio inespecífico.

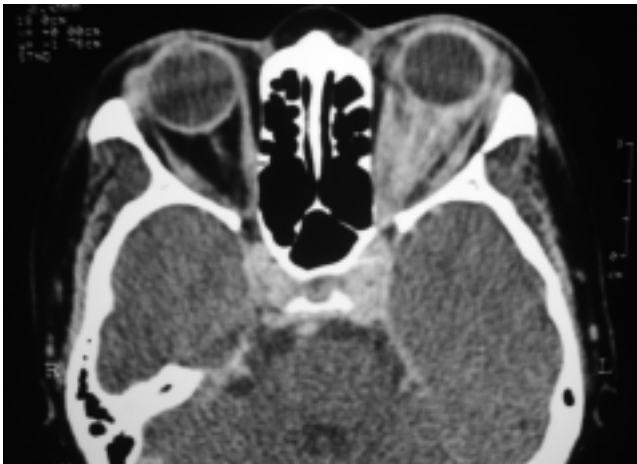

Figura 5. En la órbita izquierda hay un tejido que envuelve al globo ocular, produce proptosis y oblitera la grasa intraconal.

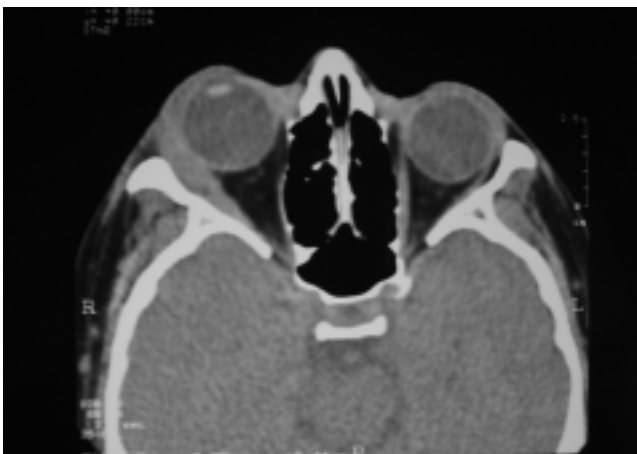

Figura 6. En la órbita derecha se ve aumento de volumen de la glándula lagrimal y engrosamiento e irregularidad de los bordes del recto lateral (puntas de flecha).

so intraconal (*Figura 5*) y dos extraconal (*Figura 8*) y en dos se observó afectación del nervio óptico el que presentó engrosamiento y realce anómalo de las cubiertas que lo cubren (*Figura 7*).

Los diagnósticos clínicos previos a la TC de los seis pacientes con diagnóstico radiológico y patológico de pseudotumor inflamatorio orbitario, fueron: uno pseudotumor inflamatorio orbitario, tres tumores orbitarios, uno con celulitis y tumor de glándula lagrimal y el restante no tenía diagnóstico asentado en el expediente (*Figura 9*).

Hallazgos clínicos (*Figura 10*): Seis presentaban edema palpebral, en cuatro se palpó tumor en la glándula lagrimal (uno bilateral), en cuatro se observó la conjuntiva hiperémica, tres mostraron proptosis (uno bilateral), tres tenían movilidad ocular limitada, la agudeza visual estaba comprometida de forma importante en cuatro pacientes y sólo uno refirió dolor ocular con y sin palpación. Todos fueron tratados con prednisolona obteniendo buena respuesta.

Discusión

El pseudotumor orbitario es un dilema diagnóstico clínico-radiológico, ya que esta patología tiene un comportamiento inespecífico y simula varias enfermedades; es un diagnóstico que se realiza por exclusión y necesita indiscutiblemente de los estudios de imagen y la correlación clínica para establecerlo, lo anterior fue determinante para la precisión diagnóstica radiológica en los pacientes analizados en este estudio.

La TC es un buen método que nos permite evaluar, la morfología y el sitio anatómico que se encuentra afectado, asimismo, nos permite valorar de forma eficaz las estructuras óseas, que si se encuentran comprometidas nos descartan la posibilidad de pseudotumor orbitario.

El diagnóstico por imagen en este estudio tuvo una alta sensibilidad y especificidad, además se pudo ver

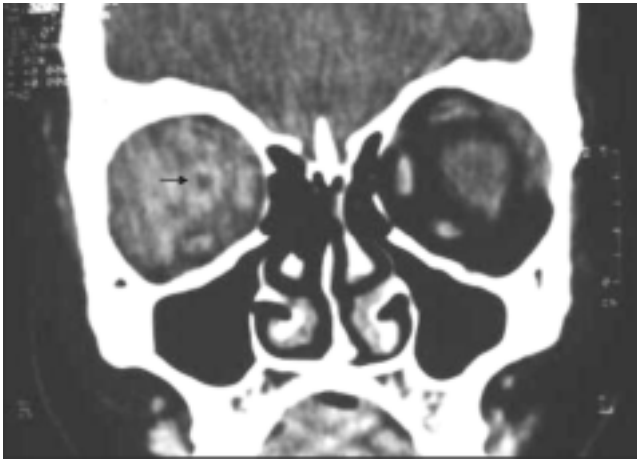


Figura 7. Se observa un tejido que se confunde con los músculos extraoculares y nervio óptico el que presenta engrosamiento y realce anómalo de sus cubiertas (flecha).

que la TC puede detectar cambios en las estructuras de la órbita que clínicamente no se pudieron valorar, como el aumento de volumen en la glándula lagrimal que radiológicamente estuvo afectada en los seis pacientes y clínicamente sólo se detectó en tres de ellos; en el caso de proptosis a la exploración se encontró en tres pacientes mientras que por imagen fueron cinco los que presentaron este signo. Los cambios morfológicos y de la densidad en los músculos y la grasa orbitaria, así como, la extensión de la lesión son otros de los hallazgos que únicamente por imagen se pueden determinar.

El dolor, la hiperemia conjuntival, la agudeza visual y la limitación en la movilidad del globo ocular son signos y síntomas que se evaluaron en este estudio y son hallazgos que sólo la clínica examina con precisión; sin embargo, al menos los dos últimos, radiológicamente pueden predecirse.

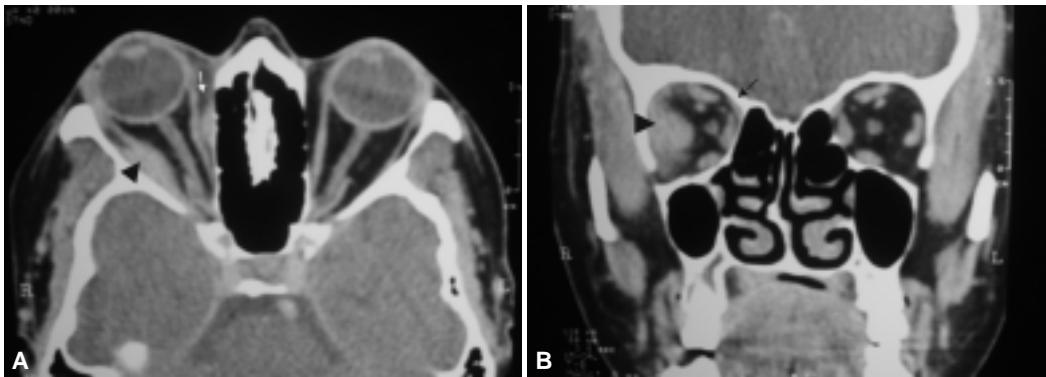


Figura 8. (A y B) En la órbita derecha hay dos imágenes cuya densidad y reforzamiento son similares al músculo que infiltra por separado al espacio extraconal, la mayor de ellas está localizada en la región lateral (cabeza de flecha), la otra desplaza en forma moderada al recto medial (flecha)

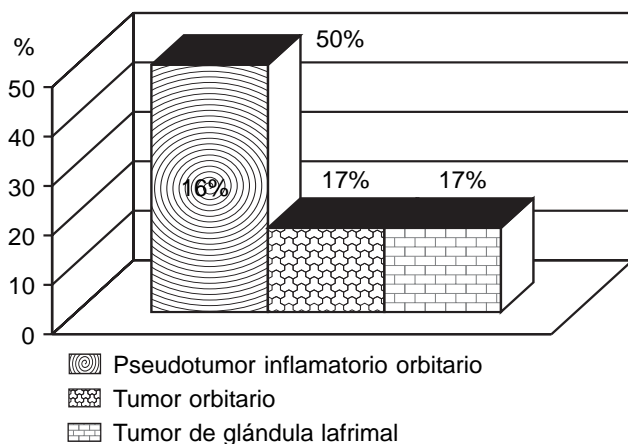


Figura 9. Diagnósticos clínico.

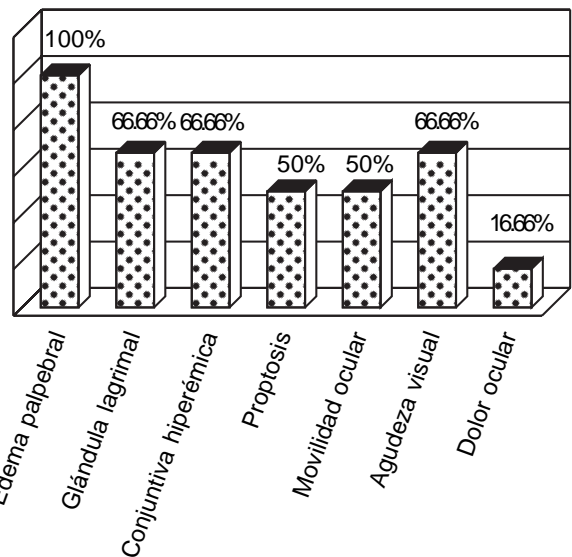


Figura 10. Hallazgos clínicos.

Por lo tanto lo anterior se traduce en que una adecuada valoración clínica aunada a un estudio por imagen pueden aseverar el diagnóstico, que podría obviar el estudio patológico sin perder de vista las indicaciones absolutas del mismo, como son afectación única a la glándula lagrimal, bilateralidad de la lesión y falta de respuesta a tratamiento con esteroides por mencionar algunas.

Otro punto importante de esta patología a señalar que la bilateralidad es rara; sin embargo, se encontró afectación en ambas órbitas en un paciente al que se le está dando seguimiento y el tratamiento con prednisona ha dado buenos resultados.

Se realizó búsqueda y análisis de los otros seis pacientes a los que no se les realizó biopsia, y encontramos que a dos de ellos se les inició tratamiento con prednisolona con reversión de los síntomas, a dos se

les indicó biopsia después de la realización de la TC a la que no acudieron y no tienen consultas posteriores registradas ni se les indicó tratamiento, pues éste se iba a determinar después del estudio patológico y los dos restantes tuvieron una sola consulta de primera vez, la realización de TC y no se presentaron a la siguiente cita.

Conclusión

El PIO clínicamente puede representar un dilema diagnóstico; sin embargo, la TC es un método, que en este estudio demostró tener un valor altamente específico para la evaluación y diagnóstico de esta patología. Lo anterior se traduce en que una adecuada valoración clínica aunada a un estudio por imagen permite llegar al diagnóstico y obviar la toma de biopsia en un gran número de casos.

Referencias

1. Bosch J., Ortega-Aznar A, Tintore M, et al. Paquimeningitis hipertrófica. Revisión histórica a propósito de dos casos y relación patogénica con el síndrome de Tolosa-Hunt y pseudotumor orbitario. *Rev Neurol* 2000; 31(10): 946-51.
2. Hamad-Cueto O, Tamayo-Toledo JA. Mármol - Prado A. A., ed al Síndrome de Tolosa - Hunt y Pseudotumor Orbitario. Entidades solapadas en un caso con perfil clínico no habitual. *Rev Neurol* 2006; 42(9): 530-4.
3. Guzmán J, Mena I, Jiménez R, et al. Pseudotumor idiopático orbitario unilateral con extensión al seno cavernoso (síndrome de Tolosa-Hunt). *Rev Oncol* 2006; 16(1).
4. Otarola F, Flores JC. Pseudotumor inflamatorio de la órbita, caso clínico. *Boletín Escuela de Medicina U.C.* 2006; 31(1).
5. Yuen SJ, Rubin PA. Idiopathic Orbital inflammation: ocular mechanisms and clinopathology. *Ophthalmol Clin North Am* 2002; 15: 121-6.
6. Weeber A. Pseudotumor of the orbital. Clinical pathologic and radiology evaluation. *Radiologic Clin of North Am* Vol 1999; 37: 151-68.
7. Glenns, Forbes MD, Patrick F. ed al. Orbital Tumors Evaluated by Computed Tomography. *Radiology* 1980; 136: 101-11.
8. Lakshmana MD, Newman B. Shireshan, et al. Inflammatory Pseudotumors. *Radiographics* 2003; 23: 719-29.
9. , Leuven BAL, Sartor K. Heidelberg. Imaging of Orbital and visual Pathway Pathology. Springer-Verlag Berlin: Printed in Germany; 2006, p. 454.
10. Zegnel A, Zeynel A, Karcioğlu, Hark G. Orbital tumors diagnosis and treatment. Springer Science, Business Media, Inc. 233 Spring Street, New York, USA: 2005, p. 234.
11. Som P, Hugh D. Curtion. Radiología de Cabeza y Cuello. 4a. Ed. edición en español. Madrid, España: Elsevier España, S.A.; 2004, p. 584-91



Sociedad Mexicana de Radiología e Imagen, A.C.

**XLIV Curso Anual de Radiología e Imagen
XXII Encuentro Nacional de Residentes**



2010 *Bicentenario de la
Independencia de México*

**World Trade Center, Ciudad de México
del 28 al 31 de enero de 2010**

Informes e Inscripciones:



B.P. SERVIMED, S.A. DE C.V.
Barranca del Muerto No. 620
Col. Alpes, 01010 México, D.F.
Tel: + 52 (55) 3171-9570
Fax: + 52 (55) 6960-1903
E-mail: smicurso@servimed.com.mx
Web page: www.smi.org.mx



Acreditado por:
el Consejo Mexicano de
Radiología e Imagen, A.C.



Avalado por:
el Colegio Nacional de
Médicos Especialistas en
Radiología e Imagen, A.C.